

PROLAPSO RECTAL
REPORTE DE CASO
DRA GINNA NAVARRO

NOMBRE: ZETA

RAZA: PUG

EDAD: 15/05/2017

FECHA: 2/08/2017

ANAMNESIS: ingresa paciente porque desde hace 3 horas se le prolapso el recto. Hoy defeco pero muy poco. El propietario reporta que ha estado con diarrea desde hace una semana. Arrastra la cola para rascarse. Convive con dos cachorros de la misma edad. Uno tuvo diarrea y lo llevaron al veterinario y le formularon un medicamento (no se sabe cuál) a este cachorrito le dieron el mismo medicamento que al hermano. Ha comido normal. No ha presentado vómitos. Última desparasitación hace 15 días. La última vacuna fue hace aproximadamente 6 días (no traen el carnet). Las diarreas empezaron desde antes de la vacuna.

EXAMEN CLINICO

FC: 140 FR: 20 PESO 2.4KG MM: ROSADAS Tllc: 2 seg

Sistema Digestivo: prolapso rectal, congestión e inflamación de recto. Distensión abdominal moderada.

DIAGNOSTICO PRESUNTIVO: diarrea crónica- gastroenteritis bacteriana / parasitaria / viral

EXAMENES COMPLEMENTARIOS: CH, GPT, CREATININA, COPROSCOPICO PERO NO LO AUTORIZAN.

TRATAMIENTOS:

i. ampicilina suspensión x 250 mg / 5 ml fco
Administrar vía oral 0,9 ml cada 12 horas durante 7 días.

ii. traumeel ampolla x 5 ml
Administrar vía oral 0,5 ml cada 8 horas durante 3 días.

iii. gastrum tabletas x 10 mg
Administrar vía oral 1/4 de tableta cada 12 horas durante 7 días.

iv. recomendaciones

- realizar inmediatamente la corrección del prolapso rectal, debido a posibles complicaciones.
- se sugiere realizar cuadro hemático y Coproscópico.
- administrar los medicamentos después de las comidas (primero el gastrum).
- en caso de observar cualquier sintomatología por favor comunicarse con la clínica veterinaria de inmediato.

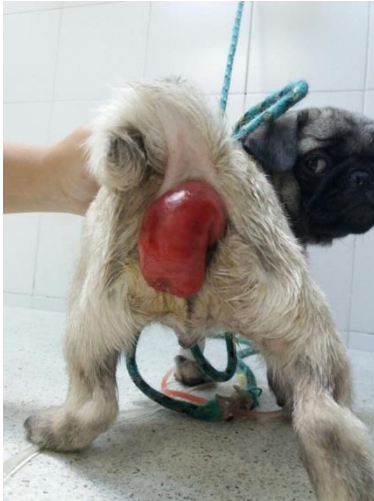Se solicita manejo intrahospitalario y corrección del prolapso con realización de puntos en bolsa de tabaco bajo sedación, inicialmente el propietario no lo autoriza por costos. Se le explica que entre más tiempo pase, más riesgos existen de daño de la musculatura a ese nivel, con posterior distensión de colon, o incluso necrosis del tejido, que requiere procedimientos mucho más invasivos.

El propietario se va y vuelve casi una hora después, el prolapso es mucho mayor, el tejido se ve más oscuro y el dolor aumento considerablemente en el paciente. Lo deja hospitalizado y se le explica que se realizara manejo antibiótico y analgésico antiinflamatorio tanto sistémico como local, posterior a esto, se realizara el procedimiento correctivo.

Examen	Valor menor	Valor mayor	Unidad de medida	Valor
WBC:	6	17	$10^9 /L$	10,3
Lymph<	0,8	5,1	$10^9 /L$	1,6
Mon:	0	1,8	$10^9 /L$	0,3
Gran:	4	12,6	$10^9 /L$	8,4
Lymph%	12	30	%	13,8
Mon%:	2	9	%	2,7
Gran%:	60	83	%	81,5
RBC:	5,5	8,5	$10^{12} /L$	4,62
HGB:	110	190	g/L	90
MCHC:	300	380	g/L	255
MCV:	62	72	fL	76,3
MCH:	20	25	pg	19,4
RDW%:	11	15,5	%	19,2
HCT%:	39	56	%	35,2
PLT:	117	460	$10^9 /L$	485
MPV:	7	12,9	fL	9,2
PDW:				16,4
PCT%:			%	446

ALT: 21,7 (< 89)

CREATININA: 0,78 (< 1.8)



3/08/2017

Se da de alta a paciente clínicamente estable. Se realizó corrección en bolsa de tabaco. Evolucion favorable

EXAMEN CLINICO

T° 38.6 FC 140 FR 20 PESO 2.4

DIAGNOSTICO DEFINITIVO: prolapso rectal

TRATAMIENTO: se realizó corrección en bolsa de tabaco. Se entrega formula con:

1) Gastrum tab 10 mg

Administrar 1/4 de tab cada 24 horas por 7 días

2) Meloxic gotas

Administrar 1 gota cada 24 horas por 3 días. Siempre después de comer

3) Ampicilina suspensión 250/5 ml

Administrar 1 ml cada 12 horas por 7 días.

4) Baxidin Spray

Realizar limpiezas de la herida cada 12 horas, retirando secreciones. Usar gasa

5) collar isabelino permanente

6) Proplan EN lata

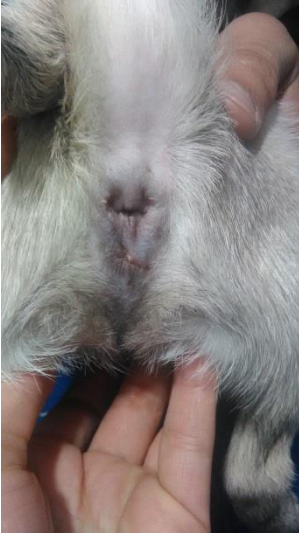Administrar 1/4 de lata en cada comida (4 veces al día) como única fuente de alimentación por 5 días.

Traer muestra de materia fecal para Coproscópico

RECOMENDACIONES

- en caso de presentar dolor abdominal traer de inmediato
- en caso de soltarse cualquier punto de sutura traer de inmediato
- en caso de volver a prolapsarse traer de inmediato

Programar control en 48 horas



5/08/2017

EVOLUCION: evolucion favorable.

EXAMEN CLINICO:

T° 38.5 FC 120 FR 24 TLLC 2 SEG MM ROSADAS PESO 2.4 KG

PACIENTE SIN ALTERACION AL EXAMEN CLINICO

TRATAMIENTO: continúa medicación

11/08/2017

EVOLUCION: ingresa para control y retiro de puntos. el propietario comenta que la materia fecal mejoro.

EXAMEN CLINICO

T° 38.6 FC 140 FR 20 TLLC 2 SEG PESO 2.2

TRATAMIENTO: se retiran puntos. Se explica que existe la posibilidad que se vuelva a prolapsar, y en ese caso se deberá realizar procedimiento quirúrgico. Continuar con dieta blanda por 5 días. Se programa control en 5 días y de acuerdo a evolucion iniciar vacunas

El prolapso rectal ocurre cuando todas las capas de tejido anal / rectal, junto con el revestimiento del recto, sobresalen por la abertura anal. Por su parte, la protrusión única de la mucosa rectal a través del orificio anal externo, se denomina prolapso anal.

Los perros con prolapso rectal demuestran un gran esfuerzo al expulsar las heces (o defecar). En un prolapso incompleto, una pequeña porción de la mucosa del recto será visible durante la excreción, tras lo cual se desplomará. En un prolapso completo, habrá una masa persistente de tejido que sobresale por el ano. En las fases crónicas de prolapso completo, este tejido puede ser de color negro o azul en apariencia.

Un perro puede desarrollar prolapso rectal o anal si existe distensión al momento de expulsar las heces, o si se somete a una cirugía del órgano digestivo inferior. Otros factores que contribuyen a estas dos condiciones son:

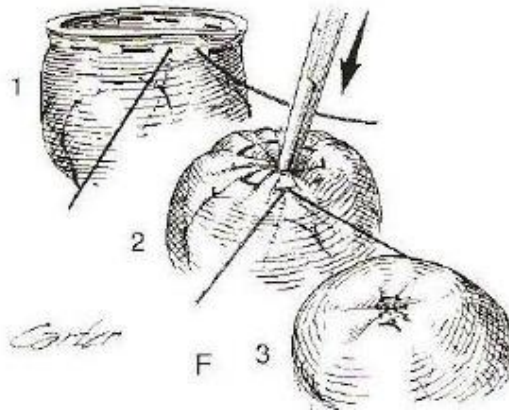
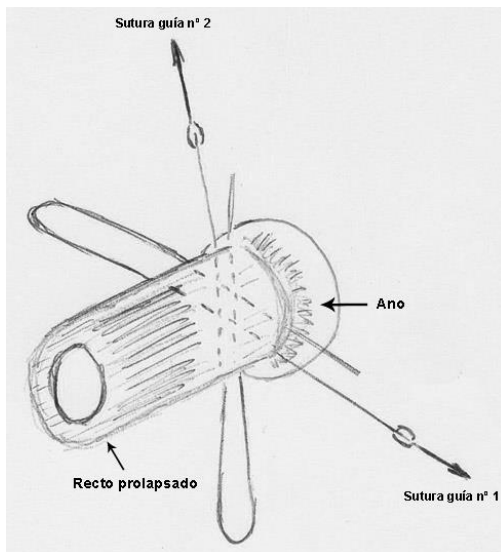
**Trastornos del sistema digestivo que causan diarrea, esfuerzo al expulsar las heces, la presencia de gusanos u otros parásitos en el sistema digestivo, y la inflamación del intestino delgado o grueso*

**Trastornos de los sistemas urinario y genital, como la inflamación o agrandamiento de la próstata, la inflamación de la vejiga, cálculos urinarios, y el trabajo de parto anormal o durante el proceso*

**El estreñimiento crónico, presencia de protuberancias en forma de saco en el intestino, tumor rectal o anal, o desviación del recto de su posición habitual*

El tratamiento si el prolapso es agudo y la mucosa rectal no está muy irritada o edematosa se podrá reducir, después de anestésiar al paciente; es necesario lubricar el tejido prolapsado y empujarlo con delicadeza otra vez dentro del recto, usando una jeringa lubricada. Será necesario realizar una sutura en bolsa de tabaco, dejándola en su sitio al menos 48 horas. Si el prolapso rectal no se puede reducir, o el tejido esta necrosado, será necesario la realización de una cirugía.

Fig 1. Bolsa de tabaco



Para entender bien la técnica es necesario imaginarse que las suturas guías fueran dos agujas grandes (como una aguja de Kischner o las agujas de tejer de la abuela) con las cuales se atraviesa el prolapso en forma de X o de coordenadas como mencionábamos con anterioridad.

Estas guías serán las que evitarán la retracción del recto hacia el interior una vez cortado el prolapso y también nos indicarán donde poner los puntos de sutura posteriores a la resección.